

# MASURAREA UNGHIULUI DE DEPLASARE A UNUI IMPLANT METALIC FOLOSIT LA O PACIENTA CU SCOLIOZA CONGENITALA

POSTOLACHE(COJOC)IULIANA-ROXANA

Conducător științific: Prof. Dr. Ing. Constantin DOGARIU

**REZUMAT:** Această lucrare are ca subiect scolioza congenitală. Este prezentată pe larg această deformitate vertebrală, chiar am făcut un studiu de caz cu acest subiect. Doresc să stabilesc motivul migrării implantului la o pacientă cu scolioză congenitală. Acest dispozitiv metalic a fost montat vertical având ca puncte de sprijin N și S, fiind fixate doar la capete, de aceea implantul a flambat și s-a deplasat. Concluzia este că acel implant nu trebuie să se mai deplaseze mai mult decât este, pentru a nu produce leziuni mult mai mari, chiar fatale. Parerea mea este că pacienta ar trebui să găsească un medic pregătit profesional și dispus să reintervină, să monteze un dispozitiv fixat de-a lungul coloanei în mai multe puncte, cu posibilitatea chiar de a fi reglabil.

**CUVINTE CHEIE:** gibozitatea costală este o modificare a arcurilor costale

## 1 INTRODUCERE

Coloana vertebrală reprezintă segmentul central al aparatului locomotor uman. Ea îndeplinește o serie de funcții, pe de o parte trebuie să susțină corpul în spațiu și să se opună forțelor de gravitație, inerție și a solicitărilor mediului exterior, să protejeze conținutul vital al canalului rahidian (maduva spinării și rădăcinile ei nervoase). Mișcările sunt cele de flexie, extensie, rotație și înclinare a capului și trunchiului. Protecția trebuie realizată fără a limita mobilitatea, fiind posibil grație unei structuri osteoligamentare și musculare multisegmentare și a unei fiziologii complexe, pentru o adaptare necesară poziției verticale. Aceasta reprezintă echilibrul armonios al coloanei vertebrale, dar există și dezechilibre în plan frontal sau sagital, care se vor agrava în perioada puseului pubertar de creștere până la maturitatea osoasă. Deformațiile se pot accentua mai lent pe tot parcursul vieții adulte. Aparute mai târziu, la adolescent sau adult, ele vor determina tulburări funcționale și structurale. Dacă funcția de protecție este compromisă apar deficite neurologice.

## 2 STADIUL ACTUAL

La momentul actual în chirurgia ortopedică se folosesc dispozitive și implanturi biocompatibile ființei umane. Se folosesc materiale precum titan, ceramică, polimeri, etc.

### 2.1 Scolioza: definiție și clasificare

#### Semnele scoliozei

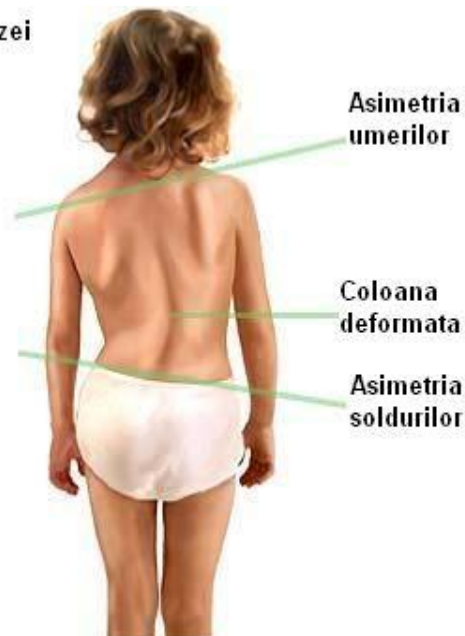

Fig.1. Scolioza congenitala

Acest termen definește o deviație a coloanei vertebrale în plan frontal. Un grad de asimetrie este acceptat, dar în cazurile de depășire a 10 grade este catalogată ca fiind patologică.

#### 2.1.1 Scoliozele funcționale

Pot fi clasificate în 3 mari categorii:

<sup>1</sup> Specializarea EPTR, Facultatea IMST

E-mail: [cojoc.iuliana@yahoo.com](mailto:cojoc.iuliana@yahoo.com);

**Defecte de postură:** Apar in cursul copilăriei, pot fi intermitente sau permanente, dar clinic si radiografic dispar cand copilul este culcat sau aplecat. Din acesta categorie fac parte si scoliozele pitiatice(isterice) .

**Curburi scoliotice reductibile:** simptomatice unor afecțiuni vertebrale sau juxtavertebrale. Ele de obicei sunt insotite de antalgii provocate de un conflict disco-radicular, dar pot sa dispara odata cu decompresia disco-radiculară.

**Curburi de compensatie.** Ele pot fi identificate printr-un examen clinic atent si anume: inegalitatea membrelor inferioare determina o inclinare a bazinului spre membrul inferior mai scurt. Coloana lombara va suferi o curbura compensatorie cu convexitatea spre membrul inferior. Corecția membrului scurt se poate face prin adaugarea inalțimii necesară, de obicei medicul recomandă purtarea de încălțaminte ortopedică. Atitudinea vicioasa a șoldului determină o compensare la nivelul coloanei. Vor fi si reacții musculare care pot provoca o atitudine scoliotică, dar va disparea odata cu alungirea tendoanelor muschiului retractat.

### 2.1.2 Scoliozele structurale

Sunt curburi in plan frontal, ale coloanei vertebrale, ale caror vertebre reprezintă modificări. Scoliozele structurale sunt clasificate astfel:

**I. Scoliozele Idiopatice** (cauză necunoscută), care la randul lor se impart astfel :

- A. infantile
- B. juvenile
- C. ale adolescentului.

**II. Scoliozele Neuromusculare:**

- A. Neuropatice care pot fi:
  - 1. Prin leziunea neuronului motor central în:
    - a. paralizia cerebrală
    - b. degenerescentespino-cerebeloaseca maladia Charcot-Marie-Tooth,sau sindromul Roussy-Levy
    - c. Siringomielie
    - d. tumori medulare
    - e. traumatisme medulare
    - f. altele.
  - 2. Prin leziunea neuronului motor periferic, în:
    - a. poliomielite
    - b. alte mielite virale
    - c. traumatisme
    - d. artofia musculara spinal de tip I (Welding-Hoffman) , tip II sau tip III (Kugelberg-Welander)

e. mielomeningocel (paralitice)

3. Disautonomia Riley-Day

4. Altele.

**B. Miopaticice în:**

- 1. artrogripoza
- 2. distrofie musculară, cum ar fi cea de tip Duchenne (pseudohipertrofica) a centurilor sau facio-scapulo-humerală
- 3. disproporția tipului de fibre musculare
- 4. hipotonia congenitală
- 5. miotonia distrofică
- 6. altele.

**III. Scoliozele congenitale:**

**A. Defecte de formare:**

1. vertebra cuneiformă

2. Hemivertebră

**B. defect de segmentare:**

1. bară nesegmentată unilateral

2. bara nesegmentată bilateral (fuziune vertebrală)

**C. mixte**

**IV. Neurofibromatoza**

**V. Tulburari mezenchimale :**

**A. Sindrom Marfan**

**B. Homocistinurie**

**C. Sindrom Ehlers-Danlos**

**D. Altele .**

**VI. Traumatice :**

**A. Fracturi sau dislocații vertebrale ( neparalitice )**

**B. Chirurgicale**

1. post laminectomie

2. post toracoplastie

**C. Iradiere.**

**VII. Contracturi extravertebrale :**

**A. Post empiem**

**B. Arsuri**

**C. Altele.**

**VIII . Osteocondrodistrofii :**

**A . Acondroplazie**

**B. Displazie spondilo-epifizara**

**C. Disrafism diastrofic**

**D. Mucopolizaharidoze**

**E. Altele .**

**IX. Tumorale :**

**A. Tumori ale coloanei vertebrale :**

1. Benigne

2. Maligne

**B. Tumori medulare .**

**X. Afecțiuni reumatoide .**

**XI. Boli metabolice :**

**A. Rahtism**

**B. Osteoporoza juvenila**

C. Oseteogeneza imperfect

## **XII. Scolioze legate de regiunea lombo-sacrata, in :**

**A.** Spondiloza si spondilolistezis.

**B.** Anomalii cogenitale

## **XIII. Infectii osoase:**

**1.** Acute.

**2.** Cronice.

### **2.2 Etiologie:**

În pofida multiplelor cercetări se cunoaste foarte puțin etiologia scoliozelor. Sunt factori care au fost incriminați în aparitia scoliozei, însă este dificil de stabilit daca diversele modificări observate sunt cauza sau consecința deviației patologice. Factori incriminați: modificări neuromusculare, creștere asimetrica, anomalii ale țesutului conjunctiv sau modificări ale configurației sagitale ale coloanei vertebrale, factorii de mediu si nu în ultimul rând factorul ereditar cu modul de transmitere dominant-autozomal (Faber) sau dominant legat de sex (Cowell, Hall si Mac Ewen). WynneDevies și alți cercetători in domeniu au facut o demonstrație în urma unei cercetări și anume că în familiile de scoliotici riscul apariției diformitații la nivel vertebral este de 10 la suta mai mare decat in familiile nescoliotice.

Creșterea este un fenomen complex influențat de factorul ereditar, de mediu dar si hormonal (hiperactivitatea hormonului hipofizar). Diformitațiile spinale sunt mai mari in perioada de creștere rapida. Exista o prevalența ridicată la europenii nordici, care sunt înalți în a dezvoltat scolioze. O creștere asimetrică a fost incriminată în declanșarea scoliozei. O deviere a coloanei vertebrale poate fi determinată de asimetria coastelor, vertebrelor, a pediculilor vertebrali, etc. Majoritatea ființelor umane sunt asimetrice, mai frecvent dreptacii, mai rar stangacii si extrem de rar ambidextrii. Frecvent adopam o poziție asimetrica, creierul nostru nu este simetric, mai ales din punct de vedere functional. Pedrim, Bushell Tailor si colaboratorii lor au descoperit ca la nivelul nucleului pulpos concentrația de glucozaminoglicanilor este cu 25% mai mica la pacienții scoliotici. Modificările apărute la pacienții cu scolioza sunt datorate îmbatrânirii precoce a discurii vertebral supus la forte biomecanice anormale (Zaleske Melrose și colaboratorii) . Modificări importante in patologia scoliozei sunt si la nivelul trombocitelor, al calciului, fosforului intracelular, există si o alterare

a transportului calciului in legatură cu metabolismul membranei celulare sau a proteinelor contractile (Yaron, Meyer și colaboratorii lor) . Factorii neuro-musculari sunt implicati în inițierea deviației scoliotice. Sistemul de menținere a echilibrului primeste informații proprioceptive de la tegumente, capsule articulare, ligamente, tendoane, mușchi, cât si informații ce vin de la sistemul ocular si cel vestibular. Impulsurile sunt transmise la nivelul trunchiului cerebral si al cerebelului. În mod normal echilibrul este dinamic si controlat. Lezarea acestui sistem poate duce la apariția scoliozei. Dezechilibre biochimice (serotonina si melatonina) influențeaza diformitațiile de la nivel vertebral.

Sunt foarte multe studii făcute pe marginea acestui subiect, dar nu se cunoaste nici pana astazi mecanismul aparitiei scoliozei, se știe însa precis ca peste un anumit grad de curbura, agravarea progresivă a scoliozei este inevitabilă, datorită creșterii si a factorilor biomecanici. Necunoasterea factorilor etiologici face sa nu existe un tratament adecvat. Indicația este de a incerca sa nu avanseze curbura scoliotică, astfel încât aceasta sa devină invalidantă.

### **2.3 Istorie Naturala:**

Pentru o indicație terapeutică corectă, este importantă o anamneză pe masură.

Agravarea curburii scoliotice este legata de potențialul de creștere al pacientului în momentul diagnosticării si de particularitățile curburii scoliotice.

Factori legați de potentialul de crestere:

1. Cu cat pacientul este mai tanar în momentul diagnosticării cu atat riscul de agravare a curburii este mai mare;
2. Risc crescut de agravare a curburii, la fetitele la care apare prima oară mentruația si la baietii care au par pubian;
3. Cu cat este mai mic gradul testului Risser, cu atat riscul agravării curburii este mai mare.

Factorii legați de particularitățile curburii :

1. Dubla curbura este cu risc crescut la agravare ;
2. Cu cat este mai mare gradul de curbura la momentul diagnosticării, cu atat riscul de agravare este crescut.

Lucrările lui Clarisse si ale lui Faustier au arătat ca scoliozele sub 30 de grade au o tendinta mica de

agravare, iar cele care depasesc 30 de grade au un risc evolutiv crescut la complicații.

Scoliozele toracale cu un unghi sub 50 de grade si o rotatie apicala sub 30% nu progresa. Scoliozele lombare sub 30 de grade nu evoluează in mod normal decat daca rotația apicală depășește 30%. Scoliozele toracale si toraco-lombare se agravează mai mult decat cele lombare și duble majore. Aggravarea apare la scoliozele care au ajuns la terminarea creșterii la o curbura la peste 50-60 de grade. Se datorează deteriorării artrodezice si dislocărilor laterale determinate de anumite poziții vicioase. Paradoxal în studiile lui Ponseti, cat și în cele ale lui Peyer s-a dovedit ca scoliozele de peste 100 de grade agravarea este lenta. Un studiu facut de Weinstein gasește o incidenta de 80% a dureri vertebrale. 24% dintre pacienții cu scolioza au consultat un doctor pentru durerea vertebrala si 6% au fost spitalizați pentru tratarea ei. La populatia martor, 30% au consultat medicul si 16% au fost spitalizați pentru dureri vertebrale. Diferențe sunt, in ceea ce privesc durerile vertebrale, frecvența durerilor la pacienții scoliotici este de 37%, iar la grupul martor este de 25%. La pacienții cu scolioza durerea se manifestă la sfârșitul unei zi obositoare si stresante, dar cedează la repaos. Din studiul lui Weinstein reiese ca 38% din pacienții scoliotici aveau modificări degenerative evidentiabile radiografic.

Funcția pulmonară: alterarea funcției pulmonare constă într-o insuficiența respiratorie de tip restrictiv. Hipercifoza toracală mărește perturbarea funcției pulmonare, corelată si cu severitatea curburii (Winter, Lovell, Moe). Dickson consideră ca numai scoliozele cu debut precoce sub 5-7 ani provoacă modificări ale funcției pulmonare prin împiedicarea dezvoltării normale a bronhiilor si alveolelor pulmonare. La naștere, conductele aeriene sunt dezvoltate, dar exista un numar redus al alveolelor pulmonare si de bronhiole. Numărul lor crește rapid in viața extrauterina si ajung la o dezvoltarea completă ca de adult la 8 ani. Numărul de alveole este considerabil diluat in scoliozele cu debut precoce. Hipertensiunea pulmonară conduce la hipertrofia cordului drept si la insuficiența lui (corp pulmonar).

Mortalitatea: Nachemson Nilson si Lund Gren gasesc o mortalitate ridicată, pe cand Weinstein notează o mortalitate asemănătoare cu a populației generale. Pehrsson și colaboratorii lui confirmă o mortalitate crescută in cazul scoliozelor netratate. Niciun pacient cu scolioză nu a murit prin insuficiența respiratorie, exceptie fac pacienții cu curburi toracice peste 100 de grade care au risc crescut de moarte prin cord pulmonar.

Efecte socio-economice: și in acest caz sunt studii facute și rezultate contradictorii. Fowles, Nachemson, Nilson, Lund Gren si colaboratorii acestora sugerează existența unor probleme legate de proasta toleranță a diformității. Există un mare procent de neantrenare într-o viață socială, de pensionare, de invaliditate și un mic procent al căsătoriilor. Weinstein, dimpotrivă raportează un procentaj redus al acestor probleme sociale. Diferențele de statistici pot fi explicate prin diferențe culturale si de perspectivă socială, deosebiri geografice care compensează invaliditatea și prin marea variabilitate individuală a percepției și increderii a propriei persoane.

Sarcina: Nachemson si colaboratorii săi susțin că există un efect semnificativ in agravarea curburii scoliotice la pacientele care au avut mai multe sarcini înainte de 23 de ani. Blount și Mellencam, Berman și colaboratorii sai demonstrează că scolioza se agraveaza dupa o sarcină. Scoliozele ușoare sau moderate nu au un efect negativ asupra cursului sarcinii sau asupra nașterii. Evoluția scoliozei trebuie stabilită de un medic ortoped pentru fiecare caz în parte, ținând cont de particularitățile fiecarui caz.

In grupul scoliozelor progresive evoluția poate fi benignă sau malignă, ambele forme se agravează rapid in primii 5 ani de viața, au o evoluție mai lentă în perioada juvenilă. Stagnara descrie o formă de evoluție malignă caracterizată prin deficit ponderal permanent, tegument subțire care lasă sa se vada rețeaua vasculară, defecte de implantare dentară, forma facială triunghiulară.

Factori corelați cu riscul de agravare a curburii (Winter si Lonstein):

- 1) sexul-agravarea apare mai ales la fete
- 2) vârsta-riscul este mai mare la o vârsta mai mică a adolescentului
- 3) menarha-agravare scazută dupa apariția menstruației
- 4) semnul Risser-incidenta agravării scade pe masură ce nucleul de osificare a crestei iliace evoluează spre sudarea la creasta iliacă
- 5) tipul curburii-curbura dublă majoră evoluează mai frecvent decat cea unică

-un alt risc de agravare se află la curbura dublă toracică; curbura cu cel mai mic risc de agravare este cea unică lombară.

- 6) gradul curburii-incidenta agravării este direct proportională cu gravitatea curburii.

#### 2.4 Anatomie Patologica:

Leziuni anatomo-patologice intalnim la scoliozele cu grad accentuat de curbura. Leziunile rahidiene sunt în funcție de poziționarea vertebrei. Alte leziuni se pot produce la nivel visceral, muscular,

circulator și nu numai. Discurile intervertebrale sunt implicate în diformitatea vertebrală. Nucleul pulpos se deplasează spre convexitate și amprentarea platoului vertebral reprezintă un element de ireductibilitate. Rotația corpurilor vertebrali antrenează coastele. Coastele proemină posterior, determinând gibozitatea costală. Baziunul poate fi antrenat în curburile lombare sau toracale care ating în jur de 90 de grade. Centura scapulară poate fi și ea modificată. De exemplu, într-o curbura toracală dreaptă, omoplatul este deplasat de gibozitatea costală.

## 2.5 Scolioza Congenitală:

Este o malformație la nivelul coloanei vertebrale, prezentă la naștere, caracterizată prin apariția unor vertebre anormale. Defecte de formare și de segmentare determină apariția acestei patologii. Concentrația crescută de  $CO_2$  în timpul sarcinii, dar și ingerarea anumitor substanțe a mamei, pot determina malformații congenitale. Scolioza congenitală poate fi diagnosticată chiar intrauterin, dar fără se a putea interveni în acest sens.




Fig.2. Scolioza congenitală la adolescent

După naștere se poate administra imediat tratamentul stabilit de medicul curant. Scoliozele congenitale au indicație chirurgicală în proporție de 75%, restul de 25% trebuie doar supravegheate. Dacă o scolioză congenitală nu este tratată cu atenție, pot interveni complicații. Atunci când deformarea este gravă apare sindrom de insuficiență respiratorie, care se poate accentua galopant ducând chiar la exitus. Această malformație congenitală se asociază cu alte complicații, de exemplu cele cardiace (35%), reno-ureterale (25%), viscerale, osteo-articulare și nu numai (40%). Funcționarea inimii, cordului și plămânilor este compromisă la scoliozele congenitale cu afectare de peste 40 de grade, iar în măsura în care ea avansează ca și severitate poate duce la multe complicații.

## 2.6 Tratamentul Scoliozelor congenitale:

MacMaster susține că sunt 3 factori-cheie pentru obținerea unui rezultat optim în scoliozele congenitale: diagnosticul corect și precoce, anticipația care trebuie să prevadă evoluția curburii scoliotice și prevenirea deteriorării. Tratamentul conservator are puține șanse de reușită. El constă în kinetoterapie, AINS și adaptarea eforturilor fizice la posibilitățile pacientului. În prezența unei radiculopatii se pot încerca infiltrații epidurale cu steroizi. Tratamentul ortopedic poate fi mai agresiv, dat fiind vârsta copilului. În acest caz este recomandat corsetul Milwaukee, care poate controla curburile compensatorii.

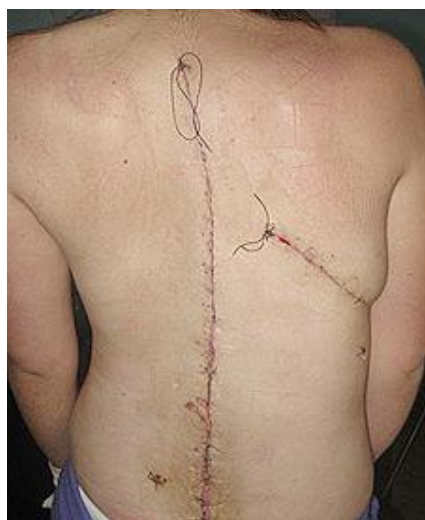

Fig.3. Scolioza congenitală operată

Dacă această metodă nu dă rezultat se intervine chirurgical, ținând cont de câteva criterii: vârsta copilului, tipul anomaliilor și severitatea curburii. Operator dar și postoperator se imobilizează într-un corset gipsat pentru 6 luni. Teoretic operația trebuie să conducă la o lentă redresare a scoliozei. Postoperator este obligatorie efectuarea unui R.M.N. La astfel de pacienți nu se execută elongație vertebrală din cauza riscului neurologic. Programul de recuperare se realizează în funcție de evaluarea clinico-funcțională la care se asociază examenul radiologic din mai multe incidente. De la un unghi de 30 de grade, deformarea scoliotică progresează într-o manieră ireversibilă sub acțiunea unor factori:

- forța de presiune exercitată pe coloana,
- gradul de creștere,
- activitatea musculară care poate afecta rotația,
- cuplul de forțe creat prin presiunea costală, reacții capsulo-ligamentare,

- influența înclinației vertebrelor în plan sagital,
- deformația scoliotică influențează lateralitatea cerebrală și gradul de asimetrie al corpului. Nu trebuie neglijată nici funcția vestibulară care reglează echilibrul postural, împreună cu receptorii vizuali și proprioreceptorii.

Obiectivele recuperării:

- asuprizarea musculaturii în contractură;
- tonifierea și creșterea în forță a musculaturii hipotone;
- îmbunătățirea dinamicii ventilatorii prin gimnastică respiratorie;

corecții posturale.

## 2.7 Sindromul dureros:

Examenul clinico-funcțional se efectuează atât static cât și dinamic. Se evaluează segmentar, dar și global coloana vertebrală. Se stabilește un diagnostic în funcție de semne și simptome, dar și investigații clinice și paraclinice de specialitate. Modificările coloanei vertebrale sunt responsabile de acest sindrom dureros. Durerea este difuză, frecvent se localizează la nivelul curburii compensatorii, fiind ameliorată în stare de repaus și accentuându-se în momentul solicitării.

Este asociat unei radiculopatii și apare ca urmare a unei lezări nervoase de la nivelul coloanei vertebrale. Acesta apare și în cazul unei scolioze congenitale, de cele mai multe ori acesta este un simptom care trimite micul pacient la medic.

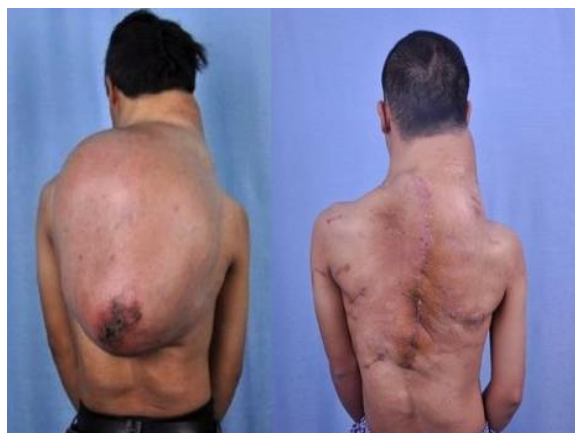

Fig.4.Scolioză tumorală

## 2.8 Hernia discului:

Acest termen se folosește pentru toate tipurile de degenerare discală. Cea mai frecventă manifestare a herniei discale este durerea radiculară,

unilaterală. Traiectul descris de pacient ajută la alcătuirea unui diagnostic și se stabilește ce radacină nervoasă este afectată. Hernia de disc este rezultatul unei patologii vertebrale. În zona unde există compresiune mecanică se produc hernii.

## 2.9 Biocompatibilitatea materialelor în organismul uman

Biocompatibilitatea: această calitate o au materialele care nu interacționează în niciun fel cu țesutul uman. Produse care se folosesc în ingineria medicală: metale, polimeri, ceramice, și compozitele. Metalele sunt folosite de regulă în ortopedie și nu numai. Au rezistență ridicată la uzură, ductibilitate și duritate ridicată. Cele mai compatibile sunt oțelurile inoxidabile, titan, aliaje de titan, aliaje de cobalt-crom-molibden. Ca și dezavantaj este rigiditatea. De asemenea, oțelurile obținute din aliajele cobalt cu crom sunt predispuse la coroziune, eliberând în organism elemente din compoziție ce pot provoca alergii.

În patologia deformităților vertebrale se folosesc implantele metalice, gen tije, șuruburi, agrafe etc. Acestea fixează coloana încercând să o poziționeze într-un plan fiziologic cât mai apropiat de normalitate.



Fig.5.Implant de titan

Influența mediului biologic asupra biomaterialului:

**A.** efecte fizico-mecanice: degradarea, frecarea, uzura abrazivă;

**B.** efecte biologice: calcifierea, absorbția de substanțe din țesuturi, degradarea enzimatică;

**C.** efecte locale: coagularea, fibrinoliza, adeziunea proteinelor și leucocitelor, hemoliza, toxicitatea, modificări de vindecare, infecții, tumorigeneza.

**D.** efecte sistemice: hipersensibilitate locală, eliberarea de ioni metalici în sânge, embolizarea, transportul de particule limfatice.

Alegerea implantului trebuie să țină cont de câțiva factori importanți: vârsta, diagnosticul, activitatea

pacientului, perioada pentru care este folosit acesta. In cazul in care implantul este permanent, trebuie să aibă o biocompatibilitate ridicată.

### 3 STUDIUL DE CAZ

Mariana este o pacienta in varsta de 31 de ani. Problema ei a debutat atunci cand s-a nascut, din cauza forcepsului. In momentul imediat nasterii nu s-a observat nicio modificare,dar la aproximativ 3-4 luni a fost diagnosticată cu scolioză congenitală.

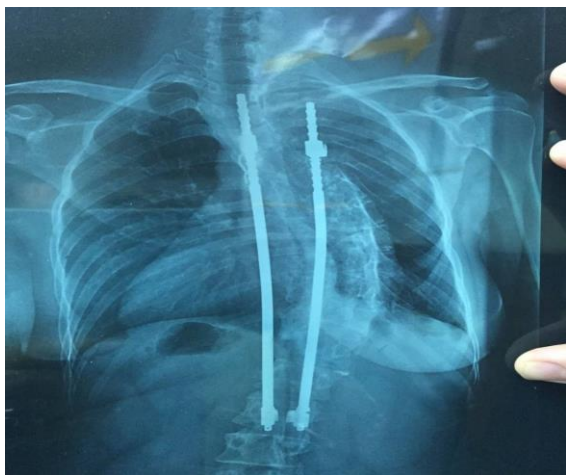


Fig.6.Implant metalic migrat(f)

Medicul curant i-a recomandat un aparat gipsat timp de o luna,apoi un corset din „carton si șiret”(parafrazând pacienta) purtandu-l o perioadă de 6 luni. A urmat alt consult,alta recomandare si anume: purtarea unui nou corset cu „ balamale si suruburi masive ” (parafrzez pacienta),apoi recuperare prin kinetoterapie si înot. Evoluția a fost favorabilă, dar nu a fost făcută acea educație si formare, nu a fost făcută nicio recomandare pe termen lung. În clasa a IV a , a reaparut diformitatea vertebrală într-un mod brusc. S-a dus la o clinică de recuperare si I s-a spus că are indicație urgenta pentru operație.

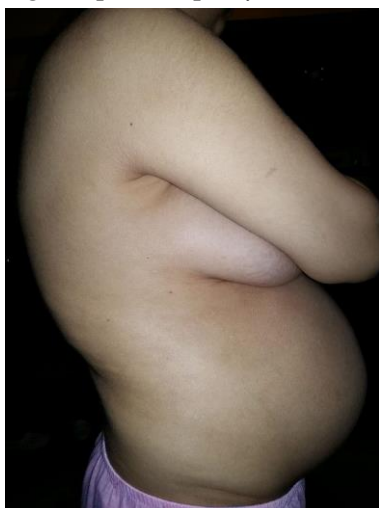

Fig.8.Scolioză congenitală pacientă insarcinată(p)

Astfel,pacienta a fost operată in anul 1999, de dl. Prof. Antonescu, având o corectie cu un instrumentar Harrington. A urmat purtarea unui corset pentru o perioadă de 2 ani. În 2013 a suferit un dezechilibru postural, atunci a fost momentul cand acel implant s-a deplasat.

Rx: Artrodeza consolidată ceea ce asigura stabilizarea scoliozei, tija din convexitate migrată la nivelul carligului superior; tija din concavitate in poziție corectă. Nu este indicată extragerea tijelor. Insuficiență respiratorie tip restrictive cu 65% din capacitatea totala

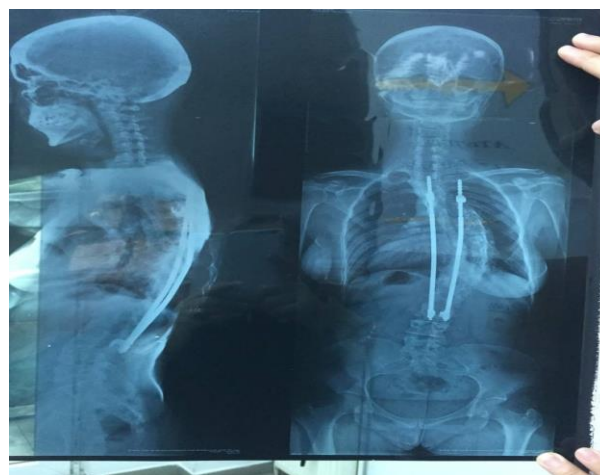
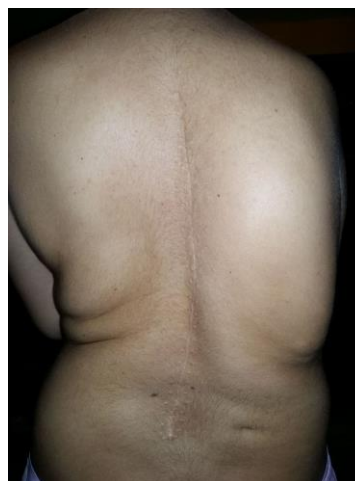

Fig.7.Implant metalic migrat(f+p)

Se recomandă:

Evita mișcările de flexie, extensie si rotație exagerată la nivelul coloanei, face gimnastică medicală si respiratorie zilnic, revine periodic la control. Actualmente pacienta este insarcinată a II a oara (25 de saptamani), prezintă o scolioză restanta, cu gibozitate costală dreapta, ea acuză dureri la nivelul regiunii lombare joase prin suprasolicitatea spatiilor discale neartroderzate.



#### 4 CONCLUZII

În această lucrare am aprofundat subiectul scoliozei congenitale. Am făcut un studiu de caz bazat pe date reale. Am ales ca subiect o pacienta cu diagnostic de scolioză congenitală, iar până la finalul studiului Mariana va naște. Voi urmări cu atenție evoluția pacientei și promit să fac tot ce pot împreună cu coordonatorul meu Prof. Dr. Ing. Dogariu Constantin. Mă gândesc la varianta unei reintervenții chirurgicale. În acest caz ar avea nevoie de un dispozitiv biocompatibil cu diagnosticul ei, adică un implant personalizat.

În acest caz trebuie folosite cunoștințe din ambele domenii (inginerie și medicină). Medicul evaluează cazul, pune un diagnostic corect și ia în calcul eventualele sechele postoperatorii. Inginerul se ocupă de măsurători și calcule precise, de simulare și de aplicare în mai multe programe de proiectare. Se va lua o hotărâre între medic, inginer și pacientă. Am măsurat unghiul de deplasare dintre cele două tije și vreau să observ dacă vor mai suferi vreă deplasare mai ales după ce pacienta va naște.

#### 5 MULȚUMIRI

Mulțumesc coordonatorului meu Prof. Dr. Ing. Constantin Dogariu, dar și doamnei Mariana care a acceptat și a avut încredere să îmi dea informații reale, poze, absolut tot ce mi-a trebuit pentru studiu.

Mai mult, ea și-a manifestat acordul de a mă ajuta cu date despre evoluția stării, atât a ei cât și a copilului.

#### 6 BIBLIOGRAFIE

[1]. Dinu Antonescu (2010), *Patologia aparatului locomotor*, volumul II, Editura medicală, Oraș București, 23 II 2016.

[2]. prof. univ. dr. Gheorghe Burnei. *Scolioză congenitală, o malformație a coloanei vertebrale*, disponibilă: <http://www.sanatateatv.ro/emisiuni-medicale/ortopedie/scolioza-congenitala-o-malformatie-a-coloanei-vertebrale/>

Accesat la data: 20.04.2016

[3]. Dr. Raluca Alexandra Ghita, Dr. Ileana Georgescu, Dr. Serban Hamei, Dr. Ecaterina Japie, Dr. Iulian Tiripa, Dr. Madalina Macadon, Dr. Gabriel Dorobantu. *Scolioză congenitală – clasificarea Burnei-Gavriliu*

, disponibilă: [http://www.viata-medicala.ro/Scolioza-congenitala---clasificarea-Burnei-Gavriliu.html\\*articleID\\_10137-dArt.html](http://www.viata-medicala.ro/Scolioza-congenitala---clasificarea-Burnei-Gavriliu.html*articleID_10137-dArt.html)

Accesat la data: 20.04.2016

#### 7 NOTAȚII

Următoarele simboluri sunt utilizate în cadrul lucrării:

f = față

p = profil

s = spate